Résorption des hernies lombaires et mobilisation (2e partie)

Mots clés : ▶ Hernie ▶ Mobilisation ▶ Résorption ▶ Thérapie manuelle

Pascal POMMEROL

Kinésithérapeute
Ostéopathe
Lyon (69)

Nous avons vu que la fatalité des hernies discales n'était pas systématique dans notre précédent article (*cf.* KS n° 582) et qu'il existait des preuves de l'efficacité de certaines manœuvres sur les pressions et les hauteurs du disque. Ainsi, il existait des modifications du comportement du disque dans des situations proches de la mobilisation ou de la manipulation.

Mais comment faire en pratique ?
Quelles manipulations doit-on conseiller ?
Quels est le paramètre cinématique à privilégier ?

La flexion-extension

La flexion est le plus souvent à déconseiller chez les patients ayant une radiculalgie d'origine discale car elle augmente la tension du ligament longitudinal postérieur qui peut créer une traction sur le disque par ses insertions, même si elle diminue la pression foraminale au niveau de la racine nerveuse [25].

Seules les hernies discales foraminales peuvent bénéficier de la flexion. L'extension, et surtout les mobilisations postéro-antérieures, semblent les plus pertinentes pour diminuer les pressions postérieures. La flexion met en tension les racines nerveuses dans le canal lombaire mais pas de façon très importante ; en revanche, elle les déplace vers l'avant, ce qui peut être problématique car elle augmente le contact entre le disque et le nerf.

Localisation

La flexion-extension existe surtout au niveau des étages lombaires inférieurs. C'est donc un paramètre majeur, surtout pour L5-S1.

Les inclinaisons

Les inclinaisons permettent d'ouvrir le foramen latéral controlatéral et de diminuer les compressions foraminales. La hauteur et la tension des fibres de l'annulus fibrosus sont légèrement présentes du côté opposé à l'inclinaison. Les racines nerveuses du côté controlatéral sont mises en tension.

Localisation

Cette inclinaison existe surtout au niveau des étages lombaires moyens L2-L3 et L3-L4.

Les rotations (fig. 3)

C'est le paramètre mineur mais il est très utilisé en manipulation car il permet de décoapter les facettes articulaires.

Au niveau du disque, c'est l'élément qui crée des tensions des fibres dans l'annulus fibrosus, notamment dans les limites en amplitude car, dans les

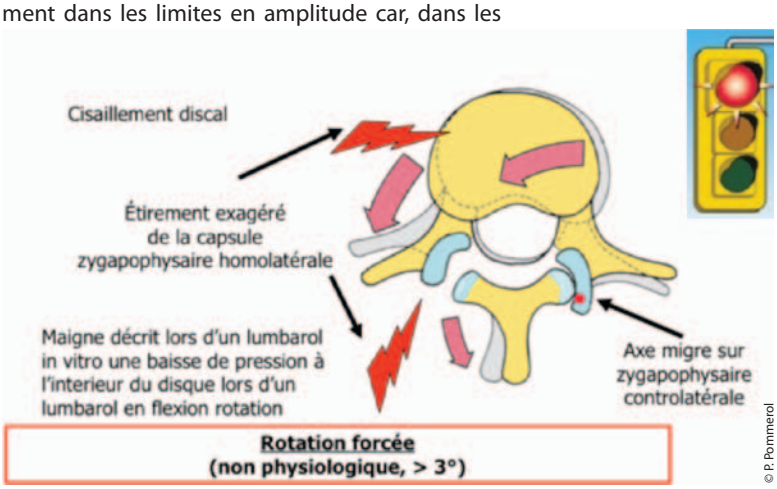

▶ **Figure 3**

Effet de la rotation sur un étage lombaire
Lors de la fin de rotation, le point fixe (axe du mouvement) est sur l'interligne articulaire de l'articulaire postérieure controlatérale
Le corps vertébral de la vertèbre supérieure réalise un glissement postérieur du côté de la rotation
Il existe donc une mise en tension des fibres discales à la périphérie, notamment au niveau du foramen latéral du côté de la rotation

▶ **Figure 4**

Technique du lumbarol

petites rotations, les fibres du disque ne sont pas mises en tension car l'axe du mouvement se situe autour du ligament longitudinal postérieur, surtout s'il n'existe pas de composante de flexion associée.

Lors d'une torsion, une partie des fibres de l'anneau fibreux est inclinée et tendue dans la direction de la rotation, tandis que l'autre est inclinée et détendue dans le sens opposé à la rotation [21].

Localisation

La rotation est présente au niveau des cinq articulations des lombaires de façon assez équivalente mais en très faible amplitude.

Pour notre part, la manipulation, notamment en rotation patient couché sur le côté sain, peut faire déplacer l'épanchement discal en latéral du côté de l'articulation postérieure mise en ouverture et produire un étirement des fibres de l'annulus fibrosis au niveau foraminal ou extra-foraminal.

Si l'on a une faiblesse de ces fibres, il est vraisemblable qu'on puisse aggraver la hernie et surtout le conflit. Il faut donc éviter de manipuler en rotation avec une position de flexion lombaire dans un contexte de hernie foraminale ou postéro-latérale, le patient étant couché sur son côté sain. En effet, la rotation met en tension les fibres de l'annulus fibrosus du côté de la rotation (fig. 4). Par exemple, si un patient a une hernie foraminale droite avec une sciatique droite, une manipulation en rotation droite avec le patient en décubitus latéral gauche est à proscrire.

Ce n'est donc pas la rotation qu'il faut chercher comme paramètre de mise en tension ou de *trust* mais bien le paramètre d'inclinaison controlatérale qui permet de diminuer les pressions foraminales, et d'ouvrir la facette droite lors d'un décubitus gauche. Ce paramètre d'inclinaison est ainsi sans risque. La manipulation en inclinaison doit être préférée mais ce paramètre devient impossible à utiliser au niveau de L5-S1, car il n'existe pas d'inclinaison à cet étage. On peut alors sur cet étage rechercher de la flexion ou de l'extension ou, au pire, réaliser une mobilisation en rotation « avec la sciatique étant sur la table ». Cette position permet de mettre une très légère tension et un glissement du nerf rachidien par le positionnement en flexion-adduction de la hanche sus-jacente.

Il ne faut pas oublier que nous recherchons dans les mobilisations non pas une disparition de la hernie mais une diminution des douleurs. Il ne faut donc pas raisonner que sur le contenant (disque, articulaire postérieure, ligament longitudinal postérieur et ligament jaune) mais aussi sur le contenu (nerfs vaisseaux), et c'est leur rapport qui doit déterminer le choix des techniques. Pour notre part, le positionnement et la mise en tension doivent créer une centralisation des douleurs au niveau radiculaire.

Ainsi, lors du positionnement, on va mettre en tension et demander si la douleur remonte vers la colonne vertébrale et, au contraire, ne se déplace pas en distal dans la fesse, la cuisse, puis dans la jambe ou dans le pied (ce déplacement de la douleur est appelé « périphérisation des douleurs »). Cette périphérisation étant le témoin de l'aggravation du conflit et du syndrome canalaire. Il faut donc que la mise en tension précédant la manipulation soit indolore, mais surtout qu'elle centralise ces douleurs au niveau du rachis et non pas dans le trajet du nerf de la jambe.

Le soulagement de la douleur est un critère plus important et les traitements conservateurs ont montré leur efficacité. En outre, la manipulation pourrait diminuer la compression sans empêcher l'inflammation locale favorisant ainsi la régression.

Conclusion

À la lumière de cette preuve d'accumulation des études cliniques, il faudra modifier les recommandations dans le cas des hernies lombaires et conseiller les manipulations ; mais il faut qu'elles soient pratiquées avec une justesse technique et dans le respect de la biomécanique comme nous le montrent les travaux d'Orias et d'Ochia *et al.* [24].

Actuellement, les manipulations sont recommandées, surtout dans un cadre de lombalgies aiguës ou subaiguës. Cette recommandation repose plus sur un rapport coût/bénéfice (*cost/effectiveness*) intéressant que son efficacité thérapeutique par rapport aux autres techniques. C'est donc l'aspect financier qui est mis en avant au niveau du Canada, des États-Unis et du Royaume Uni pour conseiller au patient une manipulation [1-5].

Remarques : ces recommandations ne sont pas valables dans les lombalgies chroniques car les manipulations seules ne sont pas un traitement et n'ont pas de supériorité par rapport aux autres traitements [4]. Pour plus de détails, nous avons réalisé une revue de littérature dans le KS de mai 2013 [6]. ✖

BIBLIOGRAPHIE

[1] Pour le clip : **http://www.csst.qc.ca/nos_partenaires/medecins/Documents/CLIPLombalgiesGuide2006.pdf**

[2] Pour le NICE : *Low back pain: Early management of persistent non-specific low-back pain*. Full guideline, May 2009 (national collaborating Centre for primary care).

[3] Pour l'American physical therapy association : Delitto A *et al*. Low-back pain clinical guidelines. *JOSPT* 2012;42(4):a1-a56.

[4] Rubinstein SM *et al*. Spinal manipulative therapy for chronic low-back pain. *Cochrane Database of Systematic Reviews* 2011;2:Art. n° CD008112.

[5] Rubinstein SM *et al*. Spinal manipulative therapy for acute low-back pain (Review). *The Cochrane Collaboration* 2012;9.

[6] Pommerol P, Fouquet H. Recommandations professionnelles sur les manipulations dans la lombalgie. *Kinésithér Scient* 2013 Mai;543:51-4.

[7] Chiu CC *et al*. The probability of spontaneous regression of lumbar herniated disc: A systematic review. *Clin Rehabil* 2015;29:184-95.

[8] Kjaer P *et al*. Progression of lumbar disc herniations over an eight-year period in a group of adult Danes from the general population: A longitudinal MRI study using quantitative measures. *BMC Musculoskelet Disord* 2016;15;17(1):26.

[9] Autio RA *et al*. Determinants of spontaneous resorption of intervertebral disc herniations. *Spine* 2006;31:1247-52.

[10] Splendiani A *et al*. Spontaneous resolution of lumbar disk herniation: Predictive signs for prognostic evaluation. *Neuroradiology* 2004;46:916-22.

[11] Henmi T *et al*. Natural history of extruded lumbar intervertebral disc herniation. *J Med Invest* 2002;49:40-3.

[12] Kim ES *et al*. Spontaneous regression of herniated,lumbar discs. *J Clin Neurosci* 2014;21(6):909-13.

[13] Bush K *et al*. The natural history of sciatica associated with disc pathology: A prospective study with clinical and independent radiologic follow-up. *Spine* 1992;17:1205-12.

[14] Benson R *et al*. Conservatively treated massive prolapsed discs: A 7-year follow-up. *Ann R Coll Surg Engl* 2010;92:147-53.

[15] Lurie JD *et al*. Reliability of magnetic resonance imaging readings for lumbar disc herniation in the Spine Patient Outcomes Research Trial (SPORT). *Spine* 2008;33:991-8.

[16] Stigler SM. Regression towards the mean, historically considered. *Stat Methods Med Res* 1997;6:103-14.

[17] Meir AR *et al*. High pressures and asymmetrical stresses in the scoliotic disc in the absence of muscle loading. *Scol Spin Dis* 2007;2:4.

[18] Edwards WT *et al*. Peak stresses observed in the posterior lateral anulus. *Spine* 2001;26:1753-9.

[19] Steffen T *et al*. Lumbar intradiscal pressure measured in the anterior and posterolateral annular regions during asymmetrical loading. *Clin Biomech [Bristol, Avon]* 1998;13:495-505.

[20] Krismer M *et al*. The contribution of anulus fibers to torque resistance. *Spine* 1996;21:2551-7.

[21] Nadeau S et coll. Étude du mécanisme lésionnel de la hernie discale : modélisation du comportement élastique non linéaire. *Revue Internationale sur l'Ingénierie des Risques Industriels [Quebec]* 2008;1(1):46-8.

[22] Beattie PF *et al*. The within-session change in low back pain intensity following spinal manipulative therapy is related to differences in diffusion of water in the intervertebral discs of the upper lumbar spine and L5-S1. *J Orthop Sports Phys Ther* 2013 Nov 21.

[23] Orias AA. Effects of axial torsion on disc height distribution: An *in vivo* study. *J Manip Phys Ther* 2016;39(4):294-303.

[24] Ochia RS *et al*. Three-dimensional *in vivo* measurement of lumbar spine segmental motion. *Spine* 2006;31(18):2073-8.

[25] Yuichiro Morishita *et al*. Measurement of the local pressure of the intervertebral foramen and the electrophysiologic values of the spinal nerve roots in the vertebral foramen. *Spine* 2006;31(26):3076-80.