Diagnostic et traitement manuel du syndrome du canal carpien avant chirurgie

Pascal POMMEROL

Kinésithérapeute
cadre de Santé - Ostéopathe
Master 2 de mécanique
Chargé de cours à ISTR (Université Lyon 1)
Directeur de PLP Formation
Lyon (69)

Vincent TRAVERS

Chirurgien
Clinique Saint-Charles
Lyon

Le syndrome du canal carpien est lié à la compression du nerf médian au poignet. Le nerf médian est celui qui conduit la sensibilité du pouce et des 2 ou 3 doigts voisins, et qui commande certains muscles de la base du pouce (fig. 1).

Le syndrome du canal carpien est lié à une augmentation de pression dans ce canal qui crée une véritable crise du logement.

Quelles sont les causes ?

- **Non mécaniques :** hormonales (ménopause, traitement substitutif ou son arrêt, hystérectomie, grossesse, dysthyroïdie, avitaminose, diabète, dialyse, etc.), et inflammatoires (polyarthrite rhumatoïde, collagénoses).
- **Mécaniques :** utilisation répétitive du poignet :
  - mauvaises postures : garder longtemps et régulièrement les mains en hyperextension sur un clavier (poignets très étirés par rapport à leur position naturelle) ;
  - mouvements répétitifs : les travailleurs sont manuels soumis à des mouvements répétitifs (opérateurs de marteau-piqueur, couturières, tricoteuses, bouchers, etc.), de même que les musiciens.
  - post-traumatiques (fractures du radius).

Bilan : interrogatoire

Les signes

Très fréquent, le syndrome du canal carpien touche le plus souvent la femme, à partir de la quarantaine.

On recherche des engourdissements et des picotements sur les trois doigts externes, des douleurs nocturnes, des irradiations vers l'avant-bras, le coude, l'épaule. Au départ, le plus souvent, les symptômes sont uniquement nocturnes (dysesthésies nocturnes). Puis, ils deviennent également diurnes dans certains mouvements (moto, téléphone), et de plus en plus fréquents. Enfin, une perte progressive de la sensibilité apparaît, qui est souvent accompagnée d'une diminution des symptômes nocturnes.

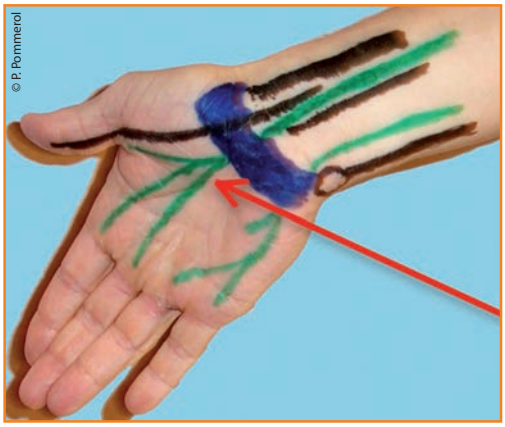

▶ **Figure 1**
Nerf médian

Sur le plan moteur, il s'agit au départ d'un « lâchage » d'objets involontaire par manque de contrôle moteur, puis d'une perte progressive de force avec amyotrophie de l'éminence thénar.

Ces signes amènent généralement à consulter après quelques semaines ou quelques mois d'évolution.

Au stade évolué ou grave, une gêne apparaît lors des prises fines de la vie courante (boutonner les vêtements, coudre, ramasser les petits objets, etc.). Cette gêne est due à la perte de la sensibilité et à la paralysie des muscles de la base du pouce.

Avez-vous passé un EMG ? Cet examen détermine la pertinence ou non du traitement physiothérapique. Une atteinte sévère sera une indication pour la chirurgie, une atteinte bénigne ou moyenne pour un traitement médical conservateur de 3 mois.



▶ **Figure 2**
Mouvement d'antépulsion vrai

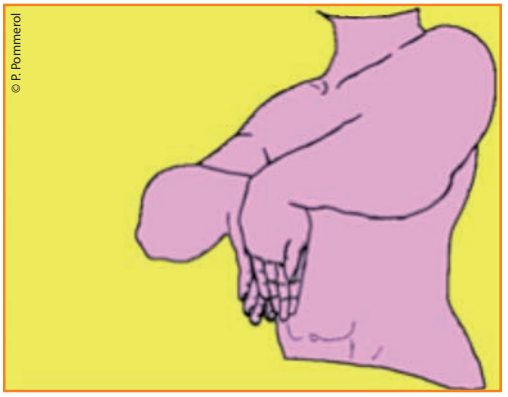

▶ **Figure 3**
Test de Phalen classique

▶ **Figure 4**
Test de Phalen sensibilisé par la pression

▶ **Figure 5**
Test ULNT1

Examen clinique

On recherche :

– à l'observation : atrophie du court abducteur du I dans la loge thénar ;

– à l'examen neurologique de la main, de la sensibilité discriminative, de la motricité : testing du court abducteur opposant, faisceau superficiel du court fléchisseur (fig. 2), les deux lombricaux latéraux (externes) ;

– lors du bilan articulaire poignet et main :
- examen des tendinopathies des fléchisseurs par *Break tests* ;
- examen coude et de l'épaule : test de la traversée thoraco-brachiale ;
- **tests spécifiques : *le test de Phalen*** (fig. 3) ou Phalen sensibilisé avec Tinel est le plus fiable.
Il est décrit également un test de Phalen modifié avec test de la sensibilité des doigts au cours de la manœuvre de Phalen classique. La sensibilité est testée à 3 reprises, par un monofilament de Semmes-Weinstein 2.83. La sensibilité est donc de 50 % pour le Phalen traditionnel contre 84,4 % pour le Phalen modifié, et une spécificité de 100 % [1].

Le test de phalen sensibilisé de Mac Murthry-Durkan avec compression (fig. 4) : pression directe sur le poignet avec le pouce du médecin (ou dynamomètre de 20 KPa). Le signe de Mac Murthry-Durkan est présent si la pression manuelle de la paume au niveau du canal carpien déclenche des douleurs et/ou des paresthésies du poignet.

Le test de Blau : on demande le port d'une attelle nocturne pendant 3 mois qui améliore la symptomatologie.

Le test ULNT1 (fig. 5) : test de mise en tension du nerf médian. Il remplace de façon plus intéressante le test de Phalen inversé.

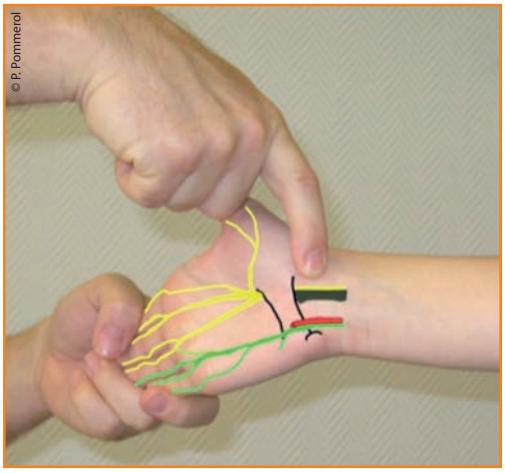

▶ **Figure 6**

Manipulation en course externe
avec une pression longitudinale dans le sens du nerf

▶ **Figure 7**

Manipulation en course interne
avec une mobilisation transversale

▶ **Figure 8**

Étirement du ligament rétinéaculum
des fléchisseurs

▶ **Figure 9**

Techniques myotensives des muscles fléchisseurs
du poignet et des doigts

Traitement

L'attelle de repos doit être prescrite avec un port nocturne.

Traitement manuel

Il est en 5 temps :

- **Manipulation du nerf :** manipulations en courses externe et interne (fig. 6 et 7).
- **Manipulation de l'interface :**
  - mobilisation du poignet en extension/étirement du ligament annulaire (fig. 8) ;
  - techniques myotensives des fléchisseurs/mobilisation des tendons (fig. 9) :
    - flexion et extension active isolées de IPD en position de flexion de l'IPP ;
    - exercices interosseux et lombricaux ;
    - mobilisation des os du poignet : nous mobilisons l'ensemble des os par rapport au *capitatum* (exemple : fig. 10) avec des impulsions (technique du fouet) pour bien libérer les adhérences.

▶ **Figure 10**

Exemple d'une mobilisation du carpe
entre le *triquetum/capitatum*

- **Manipulation du nerf/poignet et par rapport aux tendons :** la mobilisation de l'extension du poignet sur une position de l'UNLT1 a une séquence de 20 à 30 secondes et on répète les manœuvres 3 ou 4 fois maximum (fig. 11).

Coppieters *et al.* [2] ont étudié différentes techniques de mise en tension du nerf médian dans le

▶ **Figure 11**

Technique en ULNT1

cadre du syndrome du canal carpien. Différentes techniques sont efficaces. Le plus grand glissement du nerf a eu lieu avec la technique « *sliding* » (coulissante). Elle consiste à associer le mouvement de 2 articulations en sens inverse de la tension : extension du poignet réalisée pendant la flexion du coude.

Cette technique a un intérêt certain et peut être couplée ou non à la technique précédente de tension. Le choix de la technique dépend de la gravité des symptômes et du contexte du patient. Elles sont complementaires.

- **Manipulation du poignet et des tendons par rapport au nerf :** pour la mobilisation des tendons par rapport au nerf, on utilise la même position avec un contracté-relâché des fléchisseurs des doigts pendant l'UNLT 1. Selon certains auteurs, ces mobilisations différentielles permettraient d'éviter des interventions chirurgicales.
- **Exercices à la maison :** il nous est proposé et repris par certains auteurs [3] des mobilisations différentielles pour tendons et du nerf médian au niveau du canal carpien :
  - position 1 : poignet en position neutre, les doigts et le pouce en flexion ;
  - position 2 : poignet neutre, doigts et pouce étendus ;
  - position 3 : poignet et doigts étendus, pouce neutre ;
  - position 4 : poignet, doigts et pouce étendus ;
  - position 5 : idem 4 + supination ;
  - position 6 : idem 5 + étirement.

Validité du traitement

Selon la HAS [4], La preuve de l'efficacité des techniques de mobilisation reste limitée et considère comme une option au traitement médical associant le port de l'attèle nocturne pendant 2 à 3 mois, infiltrations et ultrasons. La HAS s'appuie sur la revue de littérature de Page *et al.* [5] et également en partie sur les recommandations de l'*American academy of orthopaedic surgeons* [6].

Cette revue Cochrane de 2012 [5]) sur les traitements autres que la chirurgie ou l'infiltration de corticoïdes rapporte une efficacité pour les corticoïdes par voie orale, les attelles, l'ultrasonothérapie, le yoga, la kinésithérapie et l'insuline chez les diabétiques.

Les autres traitements évalués n'ont pas fait la preuve de leur utilité (claviers ergonomiques, vitamine B6, diurétiques, anti-inflammatoires non stéroïdiens, aimants, acupuncture au laser, exercice ou chiropractie). La kinésithérapie consiste en des techniques de mobilisations articulaires et tissulaires et des techniques de mobilisations/glissements des nerfs ; elle diminue l'irritabilité du nerf. Des conseils pour l'adaptation des activités fonctionnelles à risque sont spécifiquement proposés, ainsi que l'utilisation d'orthèse nocturne adaptée.

Nous avons, dans une revue de littérature de 2010 [7], cités plusieurs études :

- Tal Akabi *et al.* en 2000 [8], Rozmary *et al.* en 1998 [9], Alkalin *et al.* en 2002 [10], et Pinar *et al.* en 2005 [11] avaient montré l'intérêt des mobilisations neurales.
- Si nous ne sélectionnons que les études ayant des canaux légers ou moyen, le traitement composé d'attelles, de mobilisations est bénéfique et peut éviter une chirurgie [8, 9, 12].
- Le traitement manuel est une option mais il représente une association de traitements (étirement musculaire, exercices à la maison, mobilisations du carpe et du nerf médian).
- Pour les auto-exercices de Totem et Hunter [3], notre revue de 2010 avait émis la recommandation de réaliser ceux-ci [8, 10, 11, 13] dans le cas de CTS légers ou moyens (grade B) mais montrait peu d'efficacité de ces exercices dans des atteintes sévères [12, 14]. La lecture des revues de littérature actuelles conforte cette recommandation.

- Le traitement conservateur a montré son efficacité et son intérêt pour éviter la chirurgie [8, 9, 12, 15]. Il est important pour les thérapeutes de proposer ce traitement dans des syndromes du canal carpien bénins ou au stade moyen. Les moyens utilisés seront donc l'immobilisation par attelle de repos la nuit, des mobilisations du carpe, des mobilisations neurales et un programme d'exercices à la maison avec les ultrasons. Seule la combinaison de technique permettra une guérison. Ce traitement pourra avoir une fenêtre avec des infiltrations si nécessaire.
- Pour déterminer les critères de sélection de nos patients et avoir une efficacité thérapeutique (traitement conservateur est bien indiqué), il est à notre avis important de se fier au diagnostic d'EMG.
- L'étude de Brook *et al.* [15] confirme les conclusions de Seradge [12] et Burke [17] dans la nécessité de proposer un protocole de thérapie manuelle avec des vitesses qui ne sont pas trop ralenties, et une latence inférieure à 7 ms.
- En 2008, Chang *et al.* [18] ont essayé d'évaluer à l'EMG l'intérêt d'une prescription d'un traitement conservateur ou d'un traitement chirurgical. Sur 179 canaux carpiens, 41 sévères ont été opérés, et 138 ont retrouvé des paramètres EMG normaux. L'examen EMG permet de guider la chirurgie ou le traitement conservateur. Le traitement conservateur était attelle et ultrasons. Les auteurs concluent que si le diagnostic est basé sur une latence motrice > 7,2 ms, une baisse amplitude de plus 50 % des conductions motrices et sensitives alors ce sont des critères de gravité avec l'orientation vers la chirurgie. Les autres bénéficient d'un traitement conservateur.
- On obtient donc un consensus pour la prescription pour un traitement conservateur au niveau des items cliniques et des critères EMG.
- Il serait intéressant pour le futur que les études se consacrent sur des populations ayant ces critères et développer d'autres tests cliniques comme l'UNLT1 pour l'indication de thérapie neurodynamique ou de pratiquer des répétitions d'exercices comme dans l'étude de Zalaffi *et al.* [19] pour sélectionner des patients répondant bien à la thérapie manuelle.
- De même, on peut regretter le nombre très faible d'études sur la thérapie manuelle. Nous voulons réaffirmer la nécessité de tester la thérapie de mobilisation neurale ou neuromeningée comme un traitement passif réalisé par un thérapeute averti et non des auto exercices actifs inspirés de cette technique.

Conseils pratiques

- **Évitez de travailler « à froid » :** faites des rotations des poignets et des mouvements des bras ou passez vos mains sous l'eau tiède (la chaleur crée une vasodilatation qui facilite la circulation sanguine et prévient la compression du nerf médian).
- **Surveillez votre posture :** assurez-vous que votre chaise de travail est à la bonne hauteur, de façon à ce que vos bras et vos poignets gardent une position naturelle lorsque vous vous servez d'un ordinateur. Il faut que le poignet travaille dans une position neutre de flexion et extension.
- **Installez-vous le plus confortablement possible et équipez-vous d'une bonne chaise, avec appuie-bras.** Si vous tapez souvent au clavier, il existe des coussinets (petits coussins gonflables attachés au poignet par une bande velcro ou des coussinets que l'on fixe sur le bureau ou sur le bord du clavier).
- **Stabilisez les poignets :** les couturières, les opérateurs d'outils à mouvements répétitifs (comme le marteau-piqueur) et les joueurs d'instruments de musique ont avantage à stabiliser leur poignet par des orthèses de poignets (« bracelets de force » sans ordonnance).
- **Renforcez vos poignets :** les muscles et les articulations du poignet par des étirements et des sports (tennis, golf, quilles, etc.) ou faites cet exercice très simple : les bras étendus sur une table, paume vers le haut, prenez une boîte de conserve pleine dans la main et soulevez l'avant-bras (jusqu'à l'épaule) une dizaine de fois. Répétez avec l'autre main.

Vous pouvez pratiquer du yoga [20] si le canal carpien est bénin.

Si la rééducation après chirurgie vous intéresse, vous pouvez consulter la revue Cochrane de Peters *et al.* [21]. ✖

Bibliographie page suivante

BIBLIOGRAPHIE

[1] Bilkis S *et al*. Modified Phalen's test as an aid in diagnosing carpal tunnel syndrome. *Arthr Care & Res* 2012;64:287

[2] Coppieters MW, Butler DS. Do « sliders » slide and « tensioners » tension? An analysis of neurodynamic techniques and considerations regarding their application. *Man Ther* 2208; 13:213-21.

[3] Totem PA, Hunter JM. Therapeutic techniques to enhance nerve gliding in thoracic outlet syndrome and carpal tunnel syndrome. *Hand Clin* 1991;7:5050-520.

[4] Haute autorité de santé (HAS). *Analyse et amélioration des pratiques du syndrome du canal carpien. Optimiser la pertinence du parcours patient*. Février 2013 : 46 p.

[5] Page MJ, O'Connor D, Pitt V, Massy-Westropp N. Exercise and mobilization interventions for carpal tunnel syndrome. *Cochrane Database of Systematic Reviews* 2012; Issue 6.

[6] American academy of orthopaedic surgeons. *Clinical practice guideline on the diagnosis of carpal tunnel syndrome*. Rosemont: AAOS, May 2005: **http://www.aaos.org/Research/guidelines/CTS_guideline.pdf**

[7] Pommerol P, Travers V. Revue systématique de littérature des études cliniques sur les traitements manuels et les mobilisations nerveuses. *Kinésithér Scient* 2010;506:43-55.

[8] Tal-Akabi A, Rushton A. An investigation to compare the effectiveness of carpal bone mobilisation and neurodynamic mobilisation as methods of treatment for carpal tunnel syndrome. *Man Ther* 2000;5(4):214-22.

[9] Rosmary ML, Dovelle S, Rothman ER *et al*. Nerve and tendon gliding exercises and the conservative management of carpal tunnel syndrome. *J Hand Surg* 1998;11:171-9.

[10] Akalin E, Ei O, Peker O, Senocak O *et al*. Treatment of carpal tunnel syndrome with nerve and tendon gliding exercises. *Am J Phys Med Rehabil* 2002;81(2):108-13.

[11] Pinar L, Enhos A, Ada S *et al*. Can we use nerve gliding exercises in women with carpal tunnel syndrome? *Adv Ther* 2005 Sept-Oct;22(5):467-75.

[12] Seradge H, Parker W, Baer C, Mayfield K, Schall L. Conservative treatment of carpal tunnel syndrome: An outcomes study of adjunct exercises. *J Okla State Med Assoc* 2002; 95(1):7-14.

[13] Brininger TL. Efficacy of a fabricated customized splint and tendon nerve gliding exercises for the treatment of carpal tunnel syndrome: A randomized controlled trial. *Arch Phys Med Rehabil* 2007;88(11):1429-35.

[14] Heebner JJ. The effects of neural mobilization in addition to standard care in persons with carpal tunnel syndrome from a community hospital. *J Hand Ther* 2008;21:229-41.

[15] Baysal O. Comparison of three conservative treatment protocols in carpal tunnel syndrome. *Int J Clin Pract* 2006;60(7):820-8. Blackwell Publishing, 2006.

[16] Brook IM *et al*. Randomized controlled trial of surgery *versus* conservative therapy for carpal tunnel syndrome. *BMC* 2005;6:1471-2474.

[17] Burke J *et al*. A pilot study comparing two manual therapy interventions for carpal tunnel syndrome. *J Manipul Physiol Ther* 2007;30(1).

[18] Chang CW, Wang YC, Chang KF. A pratical electrophysiological guide for non-surgical treatment of carpal tunnel syndrome. *J Hand Surg Eur* 2008;33(1):32-7.

[19] Zalaffi A, Mariottini A, Carangelo B. Wrist median nerve motor conduction after end range repeated flexion and extension passive movements in carpal tunnel syndrome. Pilot study [Dept of Opthalmological and neuro-surgical science - Siena University, Italy]. *Acta Neurochir* 2005;92:47-52.

[20] Schwartz L. Leave carpal tunnel's darkness behind with yoga. *New Life Journal*: Carolina Edition 2008;9(7):25-6. Available from: Health Source - Consumer Edition, Ipswich, MA. Accessed March 7, 2012.rch. 2012; 64 : 287-9.

[21] Peters S, Page MJ, Coppieters MW, Ross M, Johnston V. Rehabilitation following carpal tunnel release. *Cochrane Database of Systematic Reviews* 2013;Issue 6:Art. No.: CD004158.